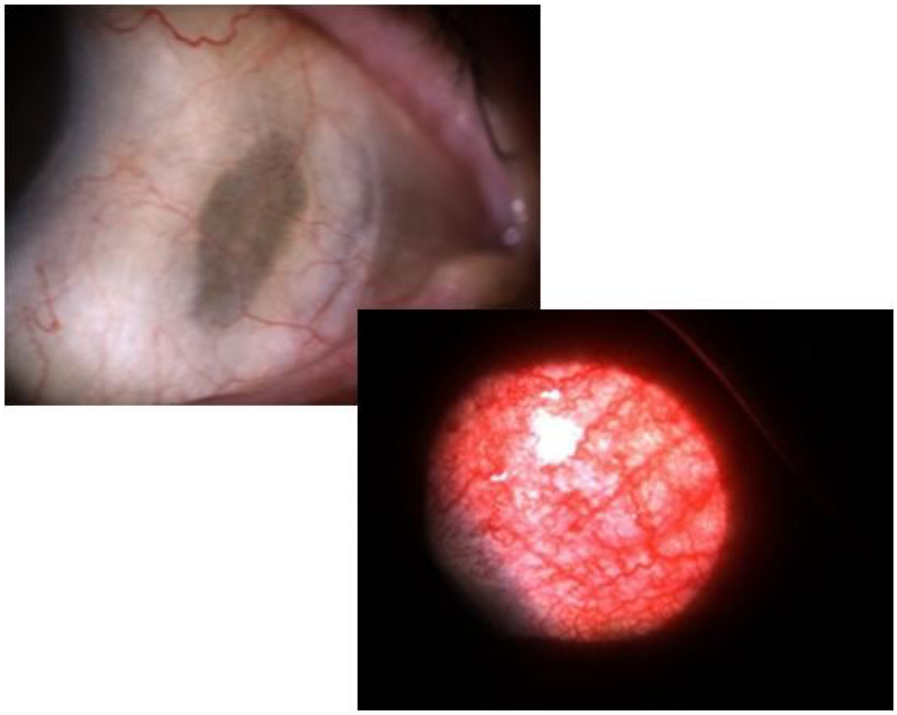

4.Episclera/Esclera

A) Anomalias congénitas

- Ectasias

- Estafilomas

Consiste na ectasia cicatricial da esclera, devido ao adelgaçamento das túnica externa ocular ocasionado por um processo inflamatório ou degenerativo.
CLASSIFICAÇÃO ANATÓMICA: anterior, intercalar, ciliar, equatorial e posterior.

B) Degenerescências

- **Placa hialina senil**

Consiste no depósito de fosfato de cálcio, dando uma área translúcida, cinzento-azulada, localizada adiante da inserção dos músculos rectos internos e externo.

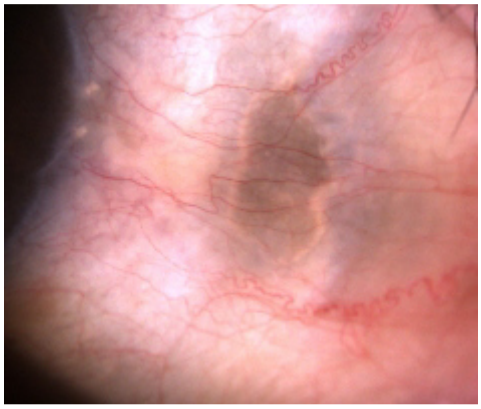
Fig. 4.1 Placa hialina senil

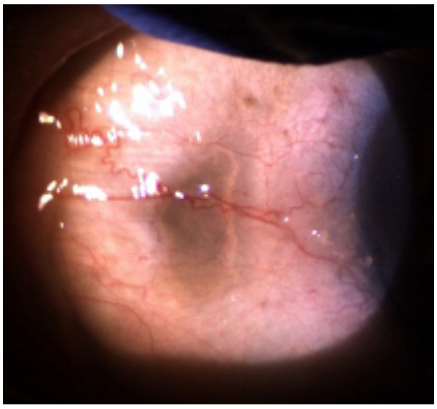
Fig. 4.2 Placa hialina senil

C) Episclerite

É um processo inflamatório, localizado, do tecido conjuntivo laxo situado entre a conjuntiva bulbar e a esclera. Jovens. Sexo feminino.
Injecção dos vasos episclerais superficiais. Localizada ou difusa. Uni ou bilateral.
Em 60% dos casos é recorrente habitualmente no mesmo olho ou no outro olho.
Duas formas clínicas: simples (o mais frequente) e nodular (nódulo avermelhado, arredondado, elevado e móvel).
ETIOLOGIA: Idiopática (a maioria) ou associada a artrite reumatóide, LES, sífilis, herpes zoster, doença intestinal inflamatória, D. Lyme ou atopia.
SINTOMAS: Dor á palpação da área avermelhada e fotofobia.
SINAIS: Olho vermelho (sobretudo ao despertar).

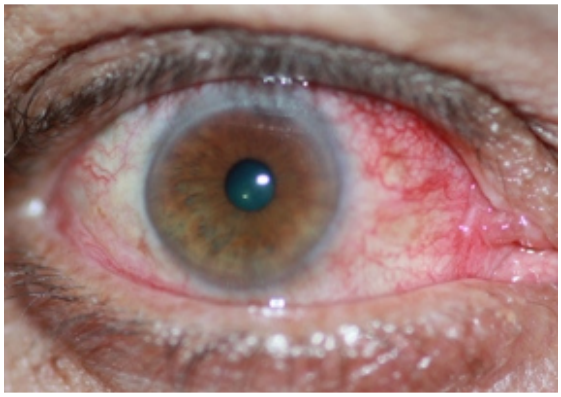
Fig. 4.3 Episclerite

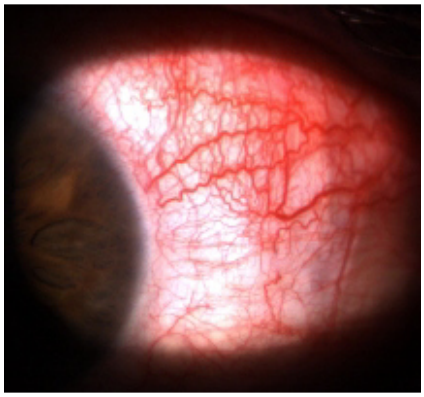
Fig. 4.4 Episclerite

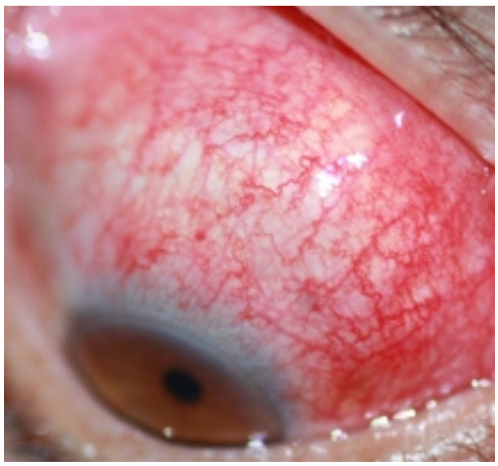
Fig. 4.5 Episclerite

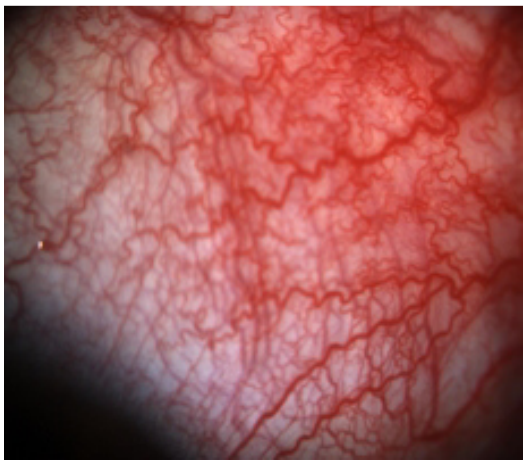
Fig. 4.6 Episclerite

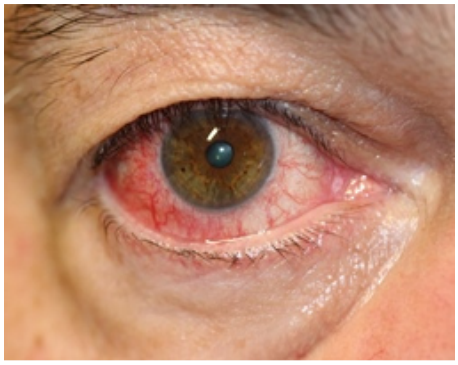
Fig. 4.7 Episclerite temporal.

Fig. 4.8 Episclerite temporal.

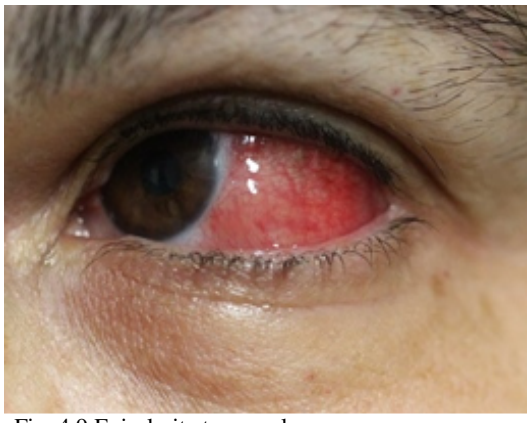
Fig. 4.9 Episclerite temporal.

D) Aumento da pressão venosa episcleral

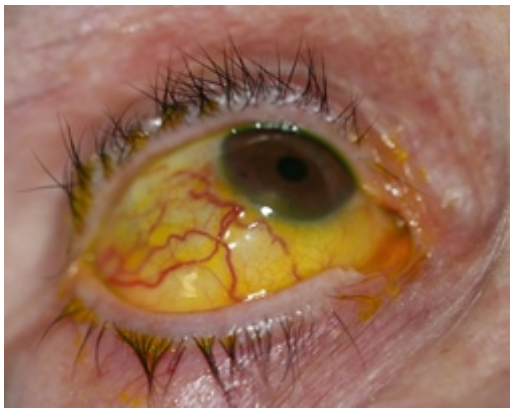

Fig. 4.10 Aumento pressão venosa episcleral

Fig. 4.11Aumento pressão venosa episcleral

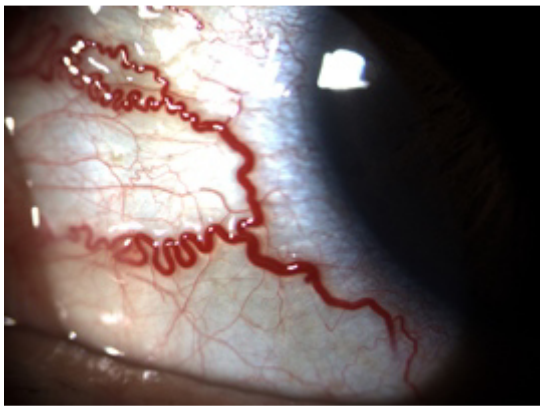

Fig. 4.12 Aumento pressão venosa episcleral

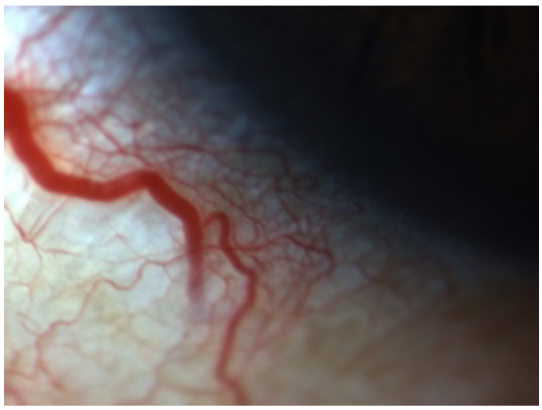

Fig. 4.13 Aumento pressão venosa episcleral

E) Esclerite

Rara. Mais profunda do que a episclerite. Afecta mais o sexo masculino. Mais frequente entre a 4ª e a 6ª década de vida.

Em 30 a 50% dos casos é bilateral.

A maioria das esclerites não são infecciosas, mas deve-se descartar sempre a etiologia infecciosa: tuberculose, sífilis, herpes zoster ou D. Lyme.

CLÍNICA: O quadro clínico pode ter consequências graves. Dor, lacrimejo e fotofobia.

Caracteriza-se por uma inflamação do estroma da esclera, com dilatação dos vasos episclerais profundos, apresentando uma tonalidade roxo-azulada. Não se torna esbranquiçada após a aplicação de fenilefrina tópica.

Pode apresentar um edema e necrose da zona afectada, com visualização da coróide, através de uma zona avascular adelgaçada.

Segundo a zona de inflamação da esclera, a esclerite pode classificar-se em:

- Anterior - não necrotizante (difusa, nodular) e necrotizante
- Posterior

Fig. 4.14 Esclerite

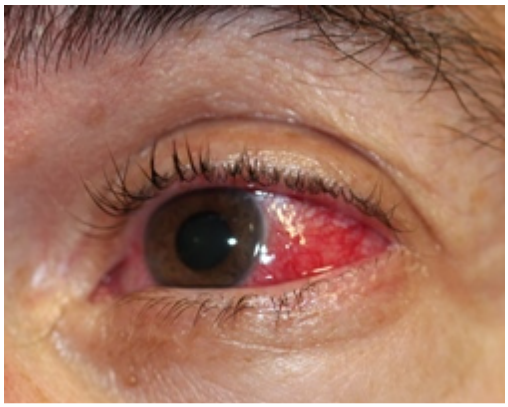
Fig. 4.15 Esclerite

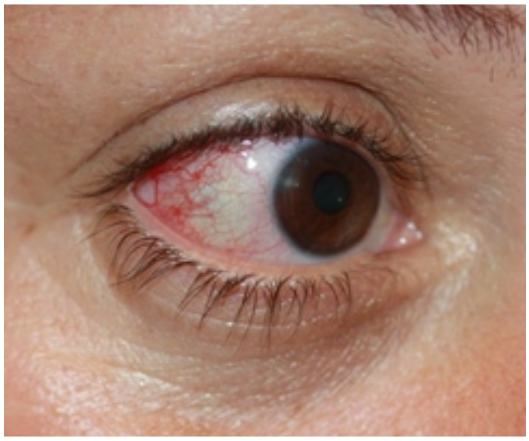
Fig. 4.16 Esclerite

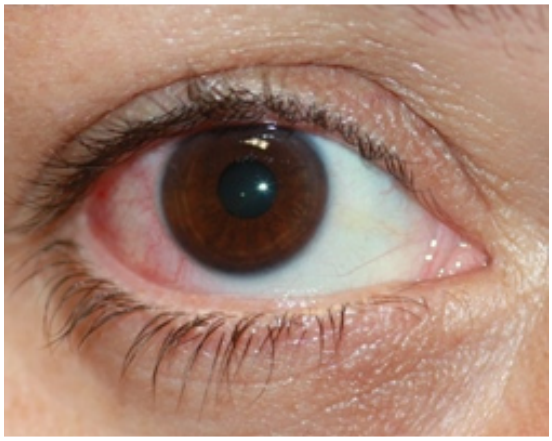
Fig. 4.17 Esclerite

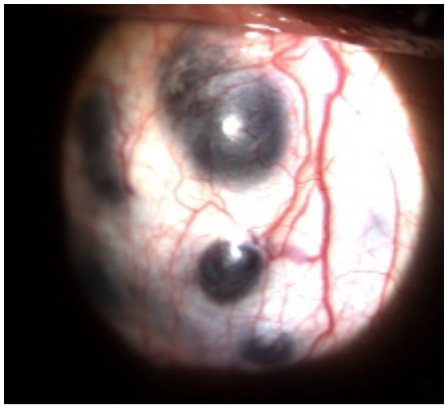
Fig. 4.18 Esclerite – sequelas após rejeição de dois transplantes de córnea

Fig. 4.19 Esclerite - sequelas

F) <u>PIGMENTAÇÃO DA ESCLERA</u>

A pigmentação anómala da esclera pode apresentar-se difusa ou focal.

DIFUSA:

- Azul (osteogénese imperfeita, S. Ehlers-Danlos, pseudoxantoma elasticum e S. Marfan).

Fig. 4.20 Esclera azulada

- Amarelada (Icterícia)

FOCAL

- Cinzento-acastanhada (Idosos)
- Castanha escura (alcaptonúria)
- Castanho ferroso (hemocromatose)

G) TUMORES

- **Histiocitoma fibroso córnea**

Invasão local

- **Melanosis ocular congénita**

Fig. 4.21 Melanosis ocular congénita

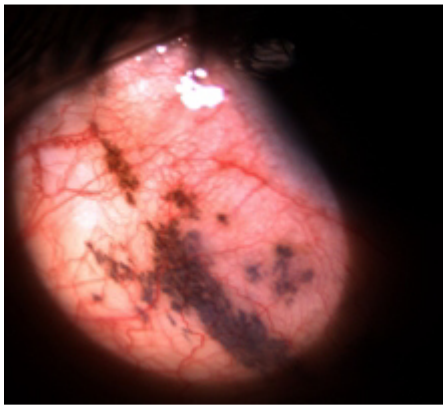
Fig. 4.22 Melanosis ocular congénita

H) TRAUMATISMOS

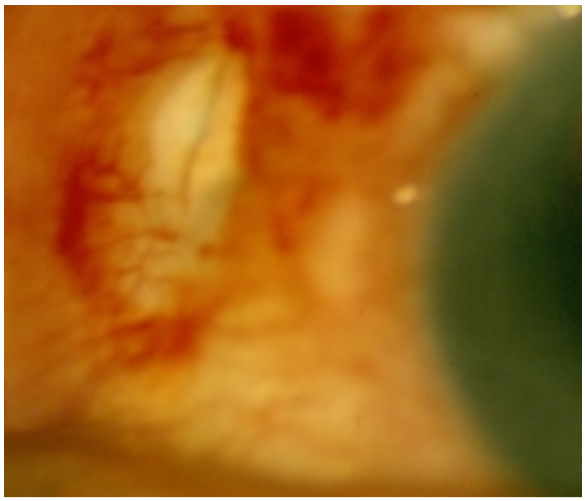

Fig. 4.23 Ferida da esclera